RECHERCHES ET OBSERVATIONS

SUR

L'ANÉVRISME FAUX CONSÉCUTIF DU COEUR

ET SUR

L'ANÉVRISME VRAI DES ARTÈRES,

PAR G. BRESCHET,

DOCTEUR EN MÉDECINE, CHIRURGIEN ORDINAIRE DE L'HÔTEL-DIEU, CHEF DES TRAVAUX ANATOMIQUES DE LA FACULTÉ DE MÉDECINE DE PARIS; PROFESSEUR D'ANATOMIE, DE PHYSIOLOGIE ET DE PATHOLOGIE; MEMBRE DE LA SOCIÉTÉ PHILOMATIQUE, etc.

PREMIÈRE PARTIE.

DE L'ANÉVRISME FAUX CONSÉCUTIF DU CŒUR.

§ 1. Depuis Lancisi et Sénac, les maladies du cœur ont été si souvent et si habilement explorées et étudiées par les premiers maîtres de l'art, qu'il doit d'abord sembler que la science est parvenue à sa dernière perfection. A considérer cette partie de la médecine sous le rapport de l'anatomie pathologique et de la séméiotique, il est certain qu'elle a fait d'immenses progrès; mais en l'examinant sous le rapport de la thérapeutique, il reste beaucoup à désirer, et il est à craindre qu'à cet égard, l'art ne puisse jamais produire ce que l'humanité réclame et ce qu'elle désire en obtenir.

§ 2. Quoique l'anatomie pathologique des maladies organiques du cœur soit moins imparfaite et moins défectueuse que les autres parties de l'histoire des affections de cet organe, il est cependant beaucoup de points de cette première partie qui appellent une nouvelle étude, de nouvelles recherches, et de nombreux éclaircissemens. Les vices de conformation n'ont point encore été présentés dans leur ensemble et dans leurs liaisons avec la physiologie et la pathologie; la thérapeutique, qui ne semble de prime abord susceptible de fournir aucune application au traitement de ces déviations organiques congéniales, peut cependant en présenter quelques-unes, et les maladies du cœur, dans plusieurs points de leur histoire, laissent encore un champ fertile à cultiver.

Nous allons aujourd'hui ajouter quelques faits et quelques réflexions à l'histoire d'une maladie du cœur, moins bien connue que les autres affections de cet organe.

§ 3. Dans la description générale des maladies de l'appareil de la circulation, une circonstance remarquable, c'est qu'on a considéré l'anévrisme faux consécutif du cœur comme ne pouvant pas exister ; l'on s'est borné à décrire les dilatations des cavités ventriculaires ou auriculaires de cet organe, avec épaississement ou amincissement des parois, mais on n'a pas parlé des anévrismes avec rupture. Il en est tout autrement pour les artères ; la plupart des pathologistes ont contesté la dilatation des artères sans rupture d'une ou de plusieurs de leurs membranes, et n'ont pas voulu croire à l'existence de l'anévrisme vrai, par la dilatation artérielle (artériectasie).

§ 4. Notre intention, en écrivant ce mémoire, a été de démontrer, par des observations, l'existence de l'anévrisme consécutif faux du cœur et celle de l'anévrisme vrai des artères.

OBSERVATION PREMIÈRE.

§ 5. Le célèbre anatomiste Walter le père est peut-être le premier qui ait parlé de ces anévrismes faux consécutifs du cœur. Il dit dans un mémoire inséré parmi ceux de l'académie royale des sciences et belles-lettres de Berlin [1], qu'en 1759 il reçut de son ancien maître Büttner, professeur d'anatomie à Kœnigsberg, un cœur offrant plusieurs altérations.

Un négociant, âgé d'environ 50 ans, se plaignait depuis plusieurs années d'anxiétés et de palpitations ; après avoir long-temps souffert, il mourut. En examinant le cœur, on trouva que le ventricule postérieur était très mince et composé de fibres musculaires relâchées ; la pointe était allongée et formait un large sac.

Walter pense, d'après la conformation de ce cœur, que le ventricule gauche ne pouvait pas pousser dans l'aorte la quantité de sang nécessaire, et qu'à chaque contraction, il restait toujours dans ce ventricule du sang qui en s'y accumulant et y séjournant, finit par donner à la pointe du cœur la forme d'un sac [2].

Par une seconde figure, Walter a fait représenter une portion du cœur d'un bœuf : vers la pointe de cet organe on voit, à l'endroit correspondant au ventricule gauche, une assez grosse tumeur sur laquelle il y a une ouverture, d'où l'on exprimait une substance fluide semblable à du *gruau* [3]. Ce dernier cas est trop succinctement rapporté, il laisse désirer d'autres détails pour qu'on puisse croire à sa ressemblance avec le cas précédent.

(1) Nouveaux mémoires de l'Acad. royale des sciences et belles-lettres de Berlin. Année 1785. — Mémoire sur les maladies du cœur, par Walter. Traduit de l'allemand, p. 57.

(2) *Id.* p. 63, § XVIII.

(3) Lib. cit., p. 65, § XXI.

OBSERVATION DEUXIÈME.

§ 6. Math. Baillie dit que le cœur est quelquefois frappé d'anévrisme, et que cette maladie consiste dans le développement d'une des parties du cœur, en une sorte de kyste qui est ordinairement plus ou moins remplie par du sang coagulé. Il déclare n'avoir observé qu'un seul exemple de cette affection, dans lequel le sommet du ventricule gauche converti en une poche assez large pour contenir une petite orange était plus mince que dans l'état de santé; cette poche était tapissée d'une membrane blanche et opaque; elle contenait très peu de sang coagulé, mais dans un anévrisme le volume du caillot dépend toujours de la dimension du sac [1].

C'est sans doute ce cas dont il a donné une figure fort imparfaite et fort insuffisante, dans son grand ouvrage d'Anatomie pathologique (pl. III, fig. 1, pag. 15.) [2].

§ 7. M. Zannini, dans les notes qu'il a ajoutées à sa traduction italienne de l'*Anatomie pathologique* de Math. Baillie, a mis une observation intéressante sur le genre d'anévrisme du cœur dont nous parlons [3].

Il croit assez rares les cas d'une condition du cœur, qui mérite le nom d'anévrisme faux; mais si cela arrive il pense que la maladie ne se forme pas toujours par les causes et de la manière indiquées par Math. Baillie. Il paraît, suivant Zannini, que la doctrine de ce savant anatomiste n'est que l'application au cas qu'il rapporte, de tout ce que l'on enseigne ordinairement sur l'origine des tumeurs anévrismales des artères; c'est-à-dire, que tout anévrisme est produit, soit par la dilatation passive, soit par la rupture des tuniques artérielles, ce qui, considéré au moins dans l'ensemble des faits, n'est pas absolument vrai. Il donne ensuite l'histoire du cas qu'il a observé dans l'année 1816.

OBSERVATION TROISIÈME.

§ 8. Un gondolier de taille moyenne, bien constitué, était âgé de dix-neuf ans lorsqu'il tomba et vint se frapper la poitrine sur sa barque; cependant la douleur qu'il en

(1) Anat. pathol. des organes les plus importans du corps humain, par Mathieu Baillie. Ouvrage traduit de l'anglais par Guerbois, p. 20. Paris, 1825.

(2) Fig. 1. *Represents an oblique section through the ventricles of the heart, where a part of the left ventricle near the apex was dilated into an aneurysmal sac.*

Voy. A. Series of engravings accompanied with explanations, which are intended to illustrate the morbid anatomy, of some of the most important parts of the human body, etc. The second edition. London, 1812.

(3) Anatomia patologica di alcune fra le parti più importanti del corpo umano. Di Matteo Baillie, vol. I, p. 27, *Aneurismo del cuore*, n. 17 et 18. Venezia, 1819.

ressentit fut passagère et sans danger évident. A l'âge de vingt-cinq ans, il lui survint une maladie de poitrine avec douleur au côté, respiration difficile, toux, crachats de mauvaise nature; ces symptômes furent calmés par la saignée, les *oléagineux* et l'usage des sels neutres. Mais guéri de cette maladie, il sentit pour la première fois dans la partie droite de la poitrine, un battement, joint à une sensation telle, qu'il lui paraissait qu'un corps se mouvait de haut en bas et en travers dans la cavité du thorax, et se portait vers la région de l'estomac et même plus bas encore. A cela près, il travaillait et mangeait comme un homme en santé et buvait beaucoup de vin; il ne ressentait sa douleur que lors des grands changemens de l'atmosphère. Deux ans après, il fut atteint par la même infirmité, durant laquelle la douleur, qui d'abord était dans le côté droit, se porta plus directement vers le cœur, depuis lors, elle siégea toujours à la même place et fut opiniâtre, bien qu'avec les mêmes moyens on fît disparaître en peu de temps les autres symptômes qui accompagnaient cette maladie; toutefois, ils ne tardaient pas à reparaître lorsque le malade faisait quelque excès de travail. Toujours incommodé, il se plaignait de *douleurs de cœur* et d'un battement plus violent dans la région de l'estomac qu'ailleurs; par deux fois la douleur, la fièvre et l'étouffement le prirent si fortement qu'il faillit en mourir. Il travaillait néanmoins dans les rares intervalles de tranquillité que lui laissait la maladie, car le besoin et l'amour de sa famille l'y forçaient; la fièvre et la toux qui résultaient de son travail étaient calmés par l'opium. Il vécut deux ans dans cet état, pendant lesquels il ne pouvait dormir que sur le dos. Il avait ainsi atteint sa vingt-neuvième année, lorsqu'un jour ayant bu et mangé plus que de coutume, et se sentant beaucoup de force, il monta sur sa gondole avec ardeur; mais à peine s'était-il mis à ramer qu'il s'évanouit, tomba dans l'eau et expira.

Le cadavre montra un embonpoint médiocre. Les poumons furent reconnus sains dans toutes leurs parties; on ne trouva aucun épanchement dans la plèvre; le péricarde contenait quelques onces de sérosité jaunâtre; son épaisseur était augmentée et vers la base elle avait plus d'une ligne; dans cet endroit sa face interne adhérait à la partie la plus basse d'une tumeur de la grosseur du poing d'un homme, elle sortait de la partie gauche et inférieure du ventricule postérieur du cœur. L'adhérence du péricarde qui paraissait ne faire qu'un avec le sommet de la tumeur, diminuait peu à peu vers sa racine; là le péricarde était libre de toute adhérence, et le reste de sa face interne montrait de nombreuses ramifications vasculaires qui, dans diverses directions, se rendaient vers la tumeur. L'extérieur du cœur, si on excepte les parties qui formaient la base de la tumeur, n'offrait rien de remarquable, cependant la portion saine du viscère était couverte de beaucoup de graisse.

Le cœur fut ouvert, en commençant l'incision par l'oreillette droite, et en descendant vers la pointe du viscère, jusqu'à l'extrémité la plus basse de la tumeur; dans

cette section fut comprise la cloison qui fut aussi coupée par le milieu. Par là on vit facilement la forme des parties et leur état sain ou morbide.

La cloison du cœur était saine, mais plus dure et plus épaisse que de coutume. A la partie inférieure de cette cloison, se trouvait l'origine de l'anévrisme, et à cet endroit les parois du cœur désorganisées formaient l'origine de la tumeur; et près du sommet du viscère commençait l'altération du tissu charnu du ventricule gauche.

L'orifice de la tumeur, regardé du côté de ce ventricule gauche, laissait voir une lèvre assez dure, très relevée, et saillante dans cette cavité. Par cet orifice on entrait dans un sac ayant environ un pouce et demi de diamètre; ce sac contenait du sang simplement coagulé, mais qui néanmoins, en quelques endroits, adhérait aux parois environnantes avec une ténacité plus grande qu'une simple adhésion matérielle ou inorganique. Ce coagulum avait la couleur du sang veineux.

Les parois de la tumeur offraient une épaisseur inégale, qui variait de trois quarts de pouce à un pouce et demi. L'épaisseur la plus forte était du côté de la cloison, ou vers le sommet du cœur. Les parois de la tumeur se composaient d'une substance *tardacée*, dure, beaucoup plus résistante qu'aucune sorte de chair, et ayant moins de consistance que le cartilage. On voyait répandus dans cette substance divers amas d'une matière qui n'étant ni savonneuse, ni gypseuse, participait des qualités physiques du plâtre et du savon : elle était tout-à-fait inorganique.

Les parois du ventricule gauche, charnues, fermes et résistantes, présentaient toutes les colonnes musculaires de sa cavité dans le même état. Le tissu charnu du ventricule droit et celui de l'oreillette du même côté participaient aussi de cet état. Toutes les autres parties du cœur étaient saines.

Les valvules de l'aorte étaient intactes et bien développées. Les parois de cette artère paraissaient un peu plus épaisses, et sa face interne était couverte de quelques taches couleur de lait, prêtes à passer à l'induration.

§ 9. Zannini, en comparant cette tumeur à celles qui dans les artères forment l'anévrisme faux consécutif, croit reconnaître entre l'un et l'autre état la plus grande analogie : en effet, dans les deux cas, les fibres qui composent ce sac sont continues avec celles du cœur ou du vaisseau sur lequel elles naissent; en s'éloignant du lieu de leur origine elles perdent insensiblement leur aspect primitif, et finissent par dégénérer en un tissu absolument semblable. Dans les deux cas, les parois de la tumeur irrégulièrement tuméfiées laissent voir à leur intérieur, suivant le degré auquel la maladie est parvenue, des amas de matière pultacée, gypseuse, de consistance variable. Dans les deux cas, les progrès de la maladie sont accompagnés et soutenus par l'existence d'une inflammation plus ou moins vive. Dans les deux cas enfin, l'état du sang contenu dans la tumeur offre la plus parfaite analogie.

Si nous voyons des concrétions dures et lamelleuses occuper toujours la cavité des

anévrismes situés à quelque distance du cœur, ou dans lesquels l'ouverture qui les fait communiquer avec l'artère est resserrée; d'un autre côté, nous observons constamment que si cette ouverture est grande, ou si l'espace qui sépare l'anévrisme du centre de la circulation est court, le sang n'est jamais assez coagulé pour former des caillots résistans et comme fibreux, mais il est simplement concrété et noirâtre, et tel enfin qu'on l'a trouvé dans l'anévrisme du cœur qui nous occupe.

OBSERVATION QUATRIÈME.

§ 10. Un nègre, âgé de vingt-sept ans, fut reçu à l'hôpital de la Charité, le 17 octobre 1796. Le jour même de son entrée ce malade était dans un état d'angoisses et d'anxiété inexprimables. La respiration était gênée et entrecoupée; il éprouvait peu de douleurs dans la poitrine, qui d'ailleurs résonnait bien dans toute son étendue; il se plaignait de ressentir une douleur violente vers la région de l'estomac, ainsi que vers celle du foie; le pouls était petit, serré, faible et fréquent. Le lendemain de son entrée à l'hôpital, il eut une hémorrhagie nasale si abondante, qu'elle précipita l'instant de sa mort, qui arriva le jour même.

A l'ouverture du corps, on vit que le cœur avait conservé son volume naturel; mais la partie supérieure et latérale du ventricule gauche était surmontée d'une tumeur presque aussi volumineuse que le cœur lui-même, qui par sa base se confondait avec les parois de cet organe. Avant de parvenir au centre de cette tumeur en incisant de dehors vers le centre, il fallait couper une couche comme cartilagineuse, un peu moins épaisse que les parois du ventricule.

La substance qui formait cette tumeur offrait, il est vrai, la consistance du cartilage, mais elle avait conservé l'apparence et la couleur des muscles. L'intérieur de cette tumeur contenait plusieurs couches de caillots assez denses, parfaitement semblables à ceux qui remplissent une partie de la cavité des anévrismes des membres, à cette différence près que la couleur de ces couches, comme lymphatiques, était plus pâle. Cette même cavité communiquait avec l'intérieur du ventricule par une ouverture qui avait peu de largeur, et dont le contour était lisse et poli. Il était évident que cette tumeur s'était formée entre la substance charnue du cœur et la membrane qui lui est fournie par le péricarde, lequel était intimement adhérent à la superficie de cette poche. Les valvules mitrales étaient épaissies et ossifiées[1].

§ 11. Laennec, auquel nous devons d'importantes recherches sur les maladies du

(1) J. N. Corvisart. Essai sur les maladies et les lésions organiques du cœur et des gros vaisseaux. Obs. 42, p. 173. Paris, 1811. Deuxième édition.

cœur, n'a fait qu'indiquer l'anévrisme dont nous parlons; il le range parmi les dilatations partielles du cœur, et il ne connaît ce genre de maladie que d'après l'observation de Corvisart, et d'après une pièce pathologique qui lui fut présentée par M. Bérard. S'il avait observé cette affection, nous aurions sur son diagnostic et sur l'application du stéthoscope pour la découvrir et en reconnaître les degrés, des notions que nous ne possédons point [1].

L'amincissement de la substance musculaire, l'union intime qui existait entre elle et les concrétions fibrineuses, la disparition de toute trace de colonnes charnues et l'analogie de cette observation de Corvisart avec l'anévrisme faux consécutif des artères, lui ont fait penser que ces sortes de dilatations se forment à la suite d'ulcérations, de la face interne des ventricules [2].

§ 12. M. le professeur Bertin, en parlant des maladies organiques du cœur, appelées par Laennec *dilatations partielles*, déclare n'avoir jamais rien observé de semblable au fait rapporté par Corvisart. Nous croyons cependant qu'on peut rapprocher ces *dilatations partielles* du cœur de quelques altérations observées par M. Bertin, et qu'il décrit ainsi : « Nous avons assez souvent trouvé l'une des cavités du cœur dilatée en un point de son étendue, tandis qu'elle conservait ailleurs son état naturel, ou qu'elle était même rétrécie. Il n'est pas rare, par exemple, de rencontrer la portion du ventricule droit, la plus voisine de l'artère pulmonaire, dans un état de dilatation considérable, le reste de ce ventricule conservant son calibre ordinaire [3] ».

§ 13. Mon ami, M. le docteur Rostan, a, dans son ouvrage sur la médecine clinique, indiqué l'existence de l'anévrisme partiel des parois du cœur, consistant en une poche anévrismale plus ou moins volumineuse et contenant de la fibrine concrète surajoutée aux parois du cœur [4].

§ 14. M. le docteur Bérard aîné, prosecteur et agrégé à la Faculté de médecine, a consigné dans sa thèse [5] deux exemples d'anévrisme faux consécutif du cœur. Nous allons les rapporter presque textuellement.

(1) R. E. M. Laennec. Traité de l'auscultation médiate et des maladies des poumons et du cœur, tom. II, p. 527. Paris, 1826.

(2) Ibid., p. 529.

(3) Traité des maladies du cœur et des gros vaisseaux, par R. J. Bertin, rédigé par Bouillaud, p. 387. Paris, 1824.

(4) L. N. Rostan. Traité élémentaire de diagnostic, de prognostic, d'indications thérapeutiques, ou Cours de médecine clinique, t. II, p. 682. Paris, 1826.

(5) P. H. Bérard. Dissert. sur plusieurs points d'anatomie pathologique et de pathologie. N° 23. Paris, 1826.

OBSERVATION CINQUIÈME.

§ 15. Le premier fait a été recueilli sur le cadavre d'une femme de cinquante ans, d'un embonpoint médiocre; il n'y avait aucune infiltration séreuse dans les membres abdominaux. Les poumons étaient unis par un tissu lamineux serré à presque tous les points des plèvres costales. Le péricarde, amplement distendu par le cœur, sur lequel on ne pouvait le faire glisser, était soulevé vers l'échancrure du bord antérieur du poumon gauche, par une tumeur arrondie qui altérait la forme de ce sac. On remarqua, en poursuivant la dissection, que le péricarde adhérait partout au cœur et aux vaisseaux qui en partent ou qui s'y rendent, en sorte que la cavité séreuse était entièrement disparue. Un tissu cellulaire très fin, parcouru par une infinité de vaisseaux injectés de sang, était le moyen d'adhérence. Le cœur dépouillé de son enveloppe était couvert çà et là, surtout aux environs de la tumeur et sur l'oreillette droite, de plaques membraneuses de nouvelle formation et comme récemment enflammées. La tumeur qui distendait le péricarde était placée au sommet du cœur. Son volume égalait celui d'une pomme de moyenne grosseur; sa surface était arrondie et de couleur rougeâtre. Un enfoncement circulaire le distinguait extérieurement du sommet des deux ventricules, et lui formait une espèce de collet.

Tel était le cœur considéré extérieurement. La cavité du ventricule droit était assez ample; sa pointe ne s'étendait que jusqu'au collet déjà indiqué, sans communiquer avec le sac anévrismal; ses parois étaient un peu amincies et flasques. La cavité du ventricule gauche était beaucoup plus considérable que celle du droit; son sommet communiquait librement, et par un orifice arrondi d'un pouce et demi de diamètre, avec la cavité de la tumeur; les parois de ce ventricule avaient une épaisseur ordinaire du côté de la cloison. Vers le bord gauche, au contraire, la substance musculaire s'amincissait insensiblement en se continuant sur les parois du sac anévrismal. La moitié inférieure de ce ventricule était lisse et n'offrait aucune colonne charnue. L'anévrisme était tapissé à l'intérieur de caillots consistans, grisâtres, anciennement organisés, disposés en lames minces concentriques. Les plus extérieures, qui étaient entièrement desséchées et tenaces, adhéraient assez intimement à la face interne du sac. Les plus intérieures semblaient se continuer par leur circonférence avec la membrane interne du ventricule. Il n'était pas facile de déterminer quelle était la nature des parois du sac anévrismal. On voyait bien en dehors, et à gauche, la substance charnue du ventricule se continuer avec ce sac, mais du côté de la cloison le tissu musculaire semblait s'arrêter tout à coup et n'être plus remplacé que par une lame très mince, transparente, fortifiée en dedans par les lames fibrineuses qui la tapissent, en dehors par le péricarde, dont l'adhérence en ce point s'était montrée

beaucoup plus marquée que partout ailleurs. Cette lame était-elle la membrane séreuse du cœur un peu épaissie? Elle paraissait se continuer avec elle; mais on ne pouvait guère affirmer qu'il y eût identité entre ces membranes.

OBSERVATION SIXIÈME.

§ 16. Le second fait a été recueilli dans le mois de février 1825, par M. Bérard jeune, alors élève interne à l'hôpital de la Pitié; l'ouverture du corps fut pratiquée en présence de M. Bally, médecin de l'hôpital, dans le service duquel le malade avait succombé. Le cadavre était celui d'un homme de cinquante-cinq ans, qui avait offert plusieurs signes propres aux affections du cœur. On fit les remarques suivantes : le cadavre était chargé de graisse, la face était bouffie, violette; les muscles abdominaux étaient tuméfiés par la sérosité épanchée dans le tissu cellulaire sous-cutané. La poitrine ouverte, on fut étonné de la forme extraordinaire que présentait le péricarde, qui était renflé et arrondi au niveau de la pointe du cœur. L'ouverture de cette poche et celle du cœur montrèrent les choses telles qu'elles étaient dans l'observation précédente. Il y avait pourtant quelques différences : 1° le cœur était d'un volume énorme, en sorte que l'hypertrophie, avec dilatation des deux ventricules, se trouvait compliquée d'une dilatation partielle du sommet du ventricule gauche : il n'y avait dans le premier cas qu'une simple dilatation du ventricule gauche, compliquant la dilatation partielle de la pointe. L'adhérence du péricarde n'existait qu'au niveau de la tumeur, la contiguité des deux lames séreuses était conservée partout ailleurs : l'adhérence était complète dans le premier cas, et toute la cavité du péricarde avait disparu; 2° les caillots qui remplissaient le sac étaient blanchâtres et bien organisés; mais ils étaient encore humides, entremêlés en quelques points de concrétions sanguines noirâtres; tout ce dépôt ne paraissait pas très ancien. Les concrétions fibrineuses dans le premier cas étaient sèches, grisâtres, disposées en lames concentriques, et d'une formation bien plus ancienne.

Je dois à l'amitié de M. le professeur Cruveilhier la connaissance d'un septième exemple d'anévrisme faux consécutif du cœur.

OBSERVATION SEPTIÈME.

§ 17. M. N., âgé de soixante-dix-sept ans, d'une excellente constitution, d'une force musculaire considérable, fit appeler M. Cruveilhier pour un accès de suffocation survenu dans un bain. Il le trouva en proie aux symptômes suivans : couleur violacée de

la face, sueur froide, oppression extrême, angoisse, expectoration impossible d'abord, puis sanguinolente, spumeuse; pouls dur, plein, fréquent, très irrégulier: rien ne manquait à ce tableau pour caractériser un accès d'asthme. Pour commémoratifs, M. Cruveilhier recueillit que le malade n'avait jamais éprouvé d'accidens semblables; mais que depuis 1809 (on était en novembre 1819) il se plaignait parfois d'étouffemens et habituellement d'une gêne dans la région du cœur; qu'il avait réclamé les conseils des meilleurs praticiens de Paris, qui regardaient cette affection comme spasmodique. M. Cruveilhier du reste avait eu occasion de traiter M. N. d'une pleuro-pneumonie quatre ans auparavant, jamais il ne lui avait parlé de cet état morbide, preuve bien évidente qu'il en était peu incommodé. Des sangsues à l'anus avaient été appliquées la veille de l'accès. On se contenta alors de la position verticale devant une fenêtre ouverte, de pédiluves fortement sinapisés, de frictions excitantes sur tous les membres, d'une potion avec un gros de gomme ammoniaque dissoute dans une once d'oxymel scillitique, eau de mélisse, de fleurs d'oranger, de chaque une once, eau de pouliot trois onces, à prendre par cuillerées, de quart-d'heure en quart-d'heure. A l'aide de ces moyens, la suffocation diminua rapidement et l'accès ne tarda pas à se dissiper. Quelques heures après, M. N. était revenu à son état naturel.

Depuis cette époque, ce n'était plus le même homme: doué jusqu'alors d'une grande force morale, il devint faible, pusillanime; à chaque instant il croyait sa vie menacée par une maladie mortelle, et c'était là son idée dominante.

Le jour se passait assez bien; entouré de ses enfans et de ses amis, il semblait moins redouter la mort au milieu d'eux; mais à peine entrait-il dans sa chambre à coucher, que l'idée de l'accès passé et celle d'un accès futur déterminaient comme un coup électrique au pli des bras, au creux des jarrets, et en même temps un sentiment de constriction au cœur. Ce sentiment de gêne, d'embarras, de constriction, était d'ailleurs permanent, mais à un moindre degré. Le malade l'exprimait en disant qu'il lui semblait que son cœur était comme une bourse dont l'ouverture serait fermée. Il pouvait d'ailleurs dilater amplement le thorax, et les poumons paraissaient dans l'état le plus parfait d'intégrité. Le pouls était dur, plein et parfois intermittent; le système capillaire facial s'injectait avec facilité. Les fonctions digestives étaient parfaites; et lorsque M. N. était tranquillement assis, on eût dit qu'il jouissait de la santé la plus florissante. Le nom d'*asthme* imposé à sa maladie le rassurait un peu; mais M. le docteur Mazard (praticien distingué de Limoges et médecin ordinaire du malade) et M. le professeur Cruveilhier pensèrent qu'ils avaient affaire à une maladie du cœur, et ils s'attendirent à voir le malade périr soit dans un accès de suffocation, soit dans une attaque d'apoplexie, soit enfin à la suite d'infiltration ou d'hydropisie symptomatique. Quelle pouvait être cette maladie du cœur?

Le stéthoscope n'était pas encore découvert: la plénitude du pouls repoussait l'idée d'un rétrécissement dans les orifices du cœur. Les parois thoraciques ne transmettaient pas à la main d'impulsion notable. Il suffisait, sous le point de vue clinique, d'établir par voie directe et par voie d'exclusion qu'il y avait lésion dans l'organe central de la circulation. L'exercice à cheval ou en voiture, la distraction, la teinture éthérée de digitale donnée à la dose de quelques gouttes dans une infusion aromatique, la précaution de se coucher tard et de se lever de bonne heure, et immédiatement après le réveil; un cautère à la jambe, dirigé contre une cause humorale que le malade accusait, voilà les moyens qui lui furent conseillés.

Pendant les huit mois qui s'écoulèrent entre ce premier accès et la mort, M. N. éprouva à plusieurs reprises de petits accès de suffocation qui survenaient presque toujours le matin, avec respiration sifflante, dureté et irrégularité du pouls, ces accès se terminaient par l'expectoration d'une quantité plus ou moins considérable d'écume sanguinolente.

L'air frais, la position horizontale et les pédiluves sinapisés suffisaient toujours pour faire cesser l'oppression.

Dans les premiers jours de juillet 1820, M. N. fut pris d'un catarrhe pulmonaire auquel il était assez sujet. L'expectoration était facile, mais l'oppression augmentait, surtout le matin; et chaque fois que la respiration devint plus gênée, la matière expectorée était spumeuse et rosée.

M. Cruveilhier fut appelé en consultation le 12 au matin; il trouva le malade oppressé; le pouls était dur et fréquent, assez régulier. Il fut question de saignée; on l'ajourna.

Le 15 au matin. (Le malade était très bien la veille; il avait pris son repas comme de coutume, avait passé la soirée avec sa famille. Il avait parfaitement dormi toute la nuit.) A son réveil se trouvant en moiteur, il voulut favoriser la sueur en se tenant immobile; mais l'oppression survenant il fut obligé de se lever et de se mettre dans un fauteuil. Déjà depuis plusieurs heures l'oppression était au plus haut degré. La face était livide, les lèvres noires, le nez et les extrémités froides, le corps couvert de sueur; le malade expectorait avec peine une écume rougeâtre; parfaite connaissance. Au moment où l'on préparait les moyens qu'on venait de prescrire, sa tête s'inclina en avant, le pouls se ralentit, la bouche s'entr'ouvrit, la face se décomposa, les mouvemens de la respiration s'éloignèrent, se suspendirent; la circulation et la respiration cessèrent en même temps.

Ouverture du cadavre. — Thorax sonore dans tous ses points; plaques osseuses recouvrant çà et là les cartilages costaux; en outre, points osseux disséminés dans leur épaisseur.

Les poumons étaient adhérens: le gauche, par des liens celluleux faciles à détruire;

le droit, par un tissu fibro-celluleux très dense, surtout en arrière, où il existait une plaque à la fois fibreuse, cartilagineuse et ossiforme, de cinq à six pouces de longueur sur six de largeur, et un demi-pouce d'épaisseur. On voyait la succession de ces trois états: la substance fibrineuse formait la couche extérieure; le cartilage occupait le centre, et au milieu de ce cartilage se voyaient des concrétions globuleuses, calcaires, granuleuses, dans l'épaisseur desquelles était un liquide blanc et épais, semblable à du lait de chaux. C'était aux dépens de la partie costale de la plèvre que paraissait être formée cette plaque.

Les poumons crépitans étaient infiltrés d'une quantité énorme de sérosité, qui découlait par flots des incisions faites dans leur épaisseur. Les dernières divisions bronchiques étaient d'un rouge noirâtre; il y avait environ deux verres de sérosité dans la cavité gauche du thorax.

Le péricarde adhérait au cœur par des filamens peu nombreux le long de son bord gauche: ces adhérences détruites, une tumeur arrondie, du volume d'une noix, à parois résistantes, apparut le long du bord gauche du cœur. Sa surface externe adhérait à la partie du péricarde correspondant: on divisa le ventricule gauche, qui était dilaté et hypertrophié, et formait à lui seul les deux tiers du volume du cœur. Immédiatement derrière son bord gauche, entre deux colonnes charnues, on voyait un orifice rétréci par une saillie circulaire, pouvant admettre aisément le doigt indicateur, et conduisant dans une poche qui constituait la tumeur observée à l'extérieur: les parois de cette poche étaient cartilagineuses et osseuses; elle était tapissée par une concrétion fibrineuse. Le bord adhérent des valvules mitrales présentait des concrétions pierreuses et une matière semblable à de la craie délayée. Les artères coronaires étaient complètement ossifiées; l'artère aorte était parsemée de quelques plaques phosphatiques.

La rate était très volumineuse, enveloppée d'une coque cartilagineuse. La vésicule biliaire était entièrement remplie par des calculs de différens volumes et au nombre de quatre-vingts.

M. Dance, médecin, qui joint à une grande exactitude et à beaucoup de sagacité dans l'observation, des connaissances médicales très étendues, m'a communiqué un fait qui, sous plusieurs rapports, peut servir à éclairer l'histoire et surtout le diagnostic des anévrismes faux consécutifs du cœur.

OBSERVATION HUITIÈME.

§ 18. Le 27 mars, nous reçûmes dans la salle de la clinique le nommé Ferre, âgé de quarante-neuf ans, ancien militaire, d'une belle constitution, à large poitrine,

éprouvant depuis six à huit mois de l'étouffement, de l'oppression, principalement quand il faisait un peu d'exercice. Lorsque nous observâmes ce malade pour la première fois, il avait les jambes considérablement enflées, le ventre distendu par une grande quantité de liquide; sa face, bouffie, portait l'empreinte d'une cachexie séreuse; il se tenait souvent assis sur son lit, et était obligé de se lever pendant la nuit pour respirer plus à son aise. Examiné à l'aide du cylindre, le ventricule gauche du cœur donnait une impulsion assez forte et faisait entendre à chaque contraction un bruit de soufflet très marqué; plus tard, ce bruit a diminué et même a disparu; le pouls, parfois inégal, était petit, eu égard à la force des contractions du cœur.

On tenait ce malade à l'usage de légers diurétiques; de temps en temps des purgatifs étaient employés, dans l'intention de diminuer l'hydropisie consécutive par la dérivation.

Le 17 mai, l'étouffement s'était accru, l'hydropisie avait fait des progrès considérables. (On fit prendre 2 onces d'huile de ricin.)

Dans la nuit du 18 au 19 mai, le malade perd subitement connaissance, il est paralysé de tout le côté droit du corps; la parole est perdue, la face présente une faible distorsion à gauche, les pupilles sont resserrées, égales en diamètre: agitation des membres gauches, respiration plaintive, pouls dur, assez fort; les deux veines jugulaires externes sont très gonflées. On pratiqua aussitôt une saignée du bras; mais la veine, à cause de l'infiltration considérable du membre, ne donna que quelques cuillerées de sang. La veine jugulaire, largement ouverte, fournit aussitôt deux poëlettes de sang très noir, par un jet très fort, qui augmentait à chaque expiration. Cependant, le pouls s'affaiblissant, nous fûmes obligés de suspendre l'écoulement du sang. Immédiatement après cette saignée, le malade parut être mieux.

Le 20, la paralysie existe au même degré, le malade serre la main et donne encore quelques signes de connaissance. (10 Sangsues derrière chaque oreille, eau de veau et de tamarin pour boisson, lavement purgatif.) Dans la journée, le malade a récupéré en grande partie la liberté des mouvemens des membres du côté droit; il sort de son lit pour satisfaire à ses besoins.

Le 21, il nous reconnaît, nous parle en bredouillant; sa face conserve un air de stupeur; cependant il soulève ses membres du côté droit et ne se plaint d'aucune souffrance. (Même prescription, moins les sangsues).

Dans la journée, il reçoit la visite de sa fille; on remarque qu'il parle assez vivement avec elle. A sept heures, je trouve la paralysie revenue dans le côté droit du corps, la connaissance en partie abolie, et surtout la respiration fortement embarrassée et faisant entendre le râle précurseur de l'agonie (sinapisme). Ce râle a duré pendant toute la nuit, et le 23 au matin le malade a succombé.

Autopsie cadavérique le 24. — 1° A l'*extérieur*, infiltration considérable des membres,

faible roideur cadavérique ; 2° *cavité crânienne :* les méninges étaient parcourues par des vaisseaux nombreux et gorgés de sang ; la pie-mère était infiltrée et soulevée par de la sérosité transparente ; le cerveau était un peu mollasse et fortement ponctué en rouge ; les ventricules contenaient une surabondance de sérosité transparente, sans être cependant dilatés ; le corps strié gauche, plus volumineux que le droit, d'une couleur livide dans sa profondeur comme à sa superficie, était ramolli à tel point, que sous un filet d'eau sa substance se liquéfiait entièrement et s'écoulait avec le liquide. Lorsque le lavage eut entièrement fait disparaître la substance grise qui sépare les lamelles blanchâtres du corps strié, celles-ci isolées, libres, flottantes, un peu ramollies, ont, par l'effet de l'altération pathologique, montré leur disposition en feuillets au milieu de la substance grise, bien mieux que n'aurait pu le faire la dissection la plus minutieuse. Le ramollissement était exactement borné au corps strié ; le reste de l'encéphale paraissait sain ; le cervelet et la protubérance annulaire ne présentaient aucune altération.

3° Les poumons offraient des traces d'emphysème en avant, ils étaient gorgés de sang en arrière.

4° Le cœur nous a offert plusieurs particularités très remarquables : 1° il était d'un volume presque double de l'état naturel ; 2° vers le point qui correspond au sommet du ventricule gauche, il présentait un renflement arrondi du volume d'une noix ordinaire ; là, il était intimement adhérent au péricarde ; 3° le ventricule droit ne semblait qu'un appendice du ventricule gauche ; ses parois avaient leur épaisseur ordinaire ; la portion qui correspond à l'entrée de l'artère pulmonaire était notablement dilatée, tandis que l'inférieure avait conservé sa capacité naturelle ; 4° la valvule tricuspide jaunâtre dans un état voisin d'ossification ; 5° les valvules sigmoïdes de l'artère pulmonaire étaient saines ; 6° le ventricule gauche était presque à lui seul la cause du grand volume du cœur ; il était plutôt dilaté qu'épaissi ; l'hypertrophie de ses parois n'était guère évidente qu'à sa base ; sa capacité était considérable ; il ne contenait qu'une petite quantité de sang ; 7° vers la pointe de ce ventricule, une ouverture capable d'admettre le doigt indicateur conduisait dans une cavité plus ample sur-ajoutée à la pointe du cœur. Cette cavité surnuméraire contenait quelques couches de fibrine très dense et très adhérente ; ses parois étaient en grande partie formées par le péricarde, qui leur adhérait étroitement. A l'endroit où la poche se détachait de la pointe du cœur, on remarquait un léger rétrécissement et l'on cessait d'apercevoir les fibres charnues du cœur ; cependant quelques colonnes amincies et blanchâtres se prolongeaient dans la cavité de cette dilatation. L'adhérence de cette poche au péricarde épaissi était tellement intime, que rien n'annonçait sa rupture prochaine ; 8° la plus grande partie des colonnes charnues du ventricule gauche étaient décolorées et converties en une sorte de tissu fibreux blanc et résistant ; 9° la valvule mitrale contenait vers ses bords

libres et adhérens des fragmens de matière ostéo-pétrée; elle avait perdu en grande partie sa mobilité, mais permettait néanmoins encore une libre communication entre l'oreillette et le ventricule; 10° les valvules aortiques étaient dans l'état naturel; 11° les deux oreillettes ne participaient point à la dilatation des autres cavités du cœur; 12° l'aorte présentait de nombreux points de dégénérescence osseuse et cartilagineuse.

5° Le foie était granuleux, jaune, dur et gorgé de sang, ainsi que la membrane muqueuse digestive; la cavité du péritoine était distendue par beaucoup de sérosité.

---

§ 19. Nous avons plusieurs fois examiné dans le muséum de la Faculté de médecine de Paris un cœur qui portait sur sa partie gauche une tumeur volumineuse, et nous comparions cette altération aux anévrismes faux consécutifs des artères; mais comme nous n'avions pu obtenir aucun renseignement sur ce cas de pathologie, nous ne lui apportâmes pas toute l'attention qu'il mérite. En faisant l'ouverture du corps du plus grand et du plus célèbre de nos tragédiens[1], nous fûmes étonnés, en ouvrant le thorax, d'apercevoir la partie inférieure du péricarde d'un rouge violacé, mais d'une teinte peu foncée. Nous crûmes qu'il y avait du sang dans la partie la plus déclive du péricarde; et, après avoir incisé cette poche, nous fûmes bien plus surpris encore en distinguant une tumeur qui s'élevait de la pointe du cœur et qui adhérait intimement au tissu de cet organe. Une incision pratiquée sur la face antérieure du cœur, vers sa ligne médiane et parallèlement à la cloison des ventricules, nous fit pénétrer jusque dans une cavité qui, par sa situation et sa capacité, nous parut d'abord être le ventricule droit; mais nous reconnûmes ensuite que nous étions arrivés dans le ventricule gauche, et que la cloison inter-ventriculaire était un peu refoulée en avant, en haut et à droite. Cette cavité communiquait avec la poche, et dès lors nous ne doutâmes plus de l'existence d'une tumeur anévrismale de l'espèce de celle dont il existait un exemple dans les cabinets de la Faculté.

C'est ce cas pathologique qui nous a paru mériter une attention toute particulière et une description détaillée. Nous nous sommes bornés à tout ce qui appartient à l'histoire anatomique de l'altération organique du cœur, parce que notre excellent ami le docteur Biett a fait avec beaucoup de talent et a inséré dans ce même recueil (*Répertoire général d'Anat. et de Physiol. pathol.*, 1er trimestre 1827) une relation de la maladie de Talma, relation à laquelle nous croyons devoir renvoyer pour tout ce qui concerne les symptômes de la maladie.

Possédant deux faits sur l'anévrisme faux consécutif du cœur, et devant à l'obligeance de MM. Cruveilhier et Dance la possession de deux autres faits inédits, nous avons cherché et étudié tous les cas semblables, et nous avons, en les rap-

(1) Talma.

prochant, cru devoir essayer d'esquisser les principaux traits de ce genre d'altération pathologique jusqu'ici très peu connu.

OBSERVATION NEUVIÈME.

§ 21. Le cœur de Talma, d'un volume un peu plus qu'ordinaire, se prolongeait inférieurement et se terminait par une tumeur arrondie qui était séparée de la pointe de cet organe par une légère dépression circulaire; là, les deux feuillets du péricarde devenaient adhérens et semblaient par leur réunion former à eux seuls les parois de la poche.

Le cœur droit et ses annexes étaient sains et sans altération aucune; l'oreillette gauche, l'orifice auriculo-ventriculaire, les valvules mitrales, l'aorte, les valvules tricuspides n'offraient rien de pathologique; le ventricule gauche seulement fut trouvé dilaté, sans que ses parois parussent avoir acquis ou perdu de leur épaisseur; la cavité ventriculaire avait pris assez de capacité pour loger un œuf de poule ordinaire. Par son extrémité inférieure, ce ventricule communiquait, au moyen d'une ouverture du diamètre d'un pouce environ, avec une poche arrondie dont la largeur dépassait celle de son ouverture, et dans laquelle aurait pu être contenu un petit œuf de poule. La communication du ventricule et de la poche anévrismatique était établie au travers d'une virole cartilagineuse épaisse de deux lignes et demie; à partir du milieu de sa paroi, cette virole s'amincissait insensiblement et finissait par dégénérer en une membrane qui, confondue avec les feuillets du péricarde, constituait la poche anévrismale. Par son bord supérieur, le bourrelet s'unissait aux fibres charnues du cœur, dont il paraissait être la continuation; il donnait également attache, par deux points opposés de son diamètre, aux deux colonnes charnues des valvules mitrales.

Au moyen de cette altération pathologique, la cavité du cœur, qui dans l'état sain forme un cône dont le sommet est vers la pointe et la base vers l'orifice auriculo-ventriculaire, avait pris la disposition d'un cylindre creux ouvert inférieurement dans la cavité plus large de la poche anévrismale.

Cette poche anévrismale, disséquée avec soin, a été trouvée formée par les deux feuillets du péricarde, qu'il était facile de suivre sur l'origine du bourrelet fibro-cartilagineux; ces feuillets, entièrement confondus, s'amincissaient ensuite insensiblement au fur et à mesure qu'ils s'éloignaient davantage du ventricule; la membrane qui formait le fond de la poche n'avait pas plus d'épaisseur que la dure-mère sous les pariétaux, et pouvait lui être comparée pour la texture et la solidité. En haut, en se rapprochant de la dépression qui existait entre le sommet du ventricule gauche et le sommet de la tumeur anévrismale, on remarquait la séparation des

deux feuillets du péricarde, et sous la lame cardiaque de cette enveloppe on pouvait apercevoir quelques faisceaux très minces, diminuant insensiblement et disparaissant tout-à-fait sur la tumeur; ces faisceaux nous ont semblé appartenir aux fibres superficielles du tissu charnu du cœur; inférieurement ces fibres n'existaient plus, et, comme nous l'avons dit, les parois de la poche n'étaient formées que par l'adossement et l'adhérence des deux lames du péricarde.

La membrane interne du cœur se continuait-elle jusque dans l'intérieur de la poche et en tapissait-elle l'entrée? A l'aspect lisse et poli de cette poche on aurait été tenté de le croire. Cependant, à partir du bourrelet cartilagineux, et dans toute la circonférence de l'ouverture des communications de la cavité du ventricule avec celle de la tumeur, nous avons pu distinguer les vestiges d'une membrane très mince, frangée, dentelée, adhérente aux caillots renfermés dans la tumeur. Ces franges paraissaient résulter de la déchirure de la membrane interne du cœur.

La poche anévrismale contenait une substance d'un rouge pâle, comparable, par sa teinte, à des muscles décolorés, et cette substance, disposée par couches concentriques, remplissait la totalité ou la presque totalité du sac. Ces couches, examinées, pouvaient être divisées en couches plus minces, lamelleuses, et tout au plus de l'épaisseur d'une feuille de papier ou d'une aponévrose. Elles résistaient à un tiraillement assez fort; et quoique le simple examen à l'œil nu n'ait pas fait reconnaître d'organisation bien distincte dans cette substance, cependant sa solidité et sa résistance paraissaient être supérieures à celles des caillots sanguins; le centre de cette substance contenait une matière moins dense, plus colorée, beaucoup plus rapprochée de la nature du sang.

La disposition de cette tumeur dans toutes ses parties n'a pas permis de douter de sa nature et de son mode de formation. Les sentimens furent unanimes à cet égard. En effet, si l'on considère la structure de ses parois, on reconnaît manifestement que l'altération pathologique doit être rapportée aux anévrismes consécutifs du cœur; c'est ce que nous chercherons à démontrer dans les considérations générales par lesquelles nous terminerons ce mémoire.

OBSERVATION DIXIÈME.

§ 22. Quoique nous ne possédions aucun renseignement sur la pièce pathologique qui est conservée dans le muséum de la Faculté, et dont nous donnons ici la figure (*Voy.* pl. VII.), nous croyons cependant devoir en faire une courte description. Nous avons d'abord pensé que cette pièce appartenait au jeune nègre dont Corvisart a publié l'histoire dans son ouvrage sur les maladies du cœur; mais, en comparant la pièce avec la description, il nous a été facile de reconnaître qu'elles ne concordent pas.

Le cœur est volumineux, sa forme paraît être celle qui appartient naturellement à cet organe. Une incision faite sur la partie droite de sa face antérieure permet de reconnaître que le ventricule à sang noir est large et que ses parois sont minces; les colonnes charnues et les valvules sont saines; toute la surface du cœur, sous la membrane séreuse, est couverte d'une graisse jaunâtre.

De la partie antérieure, supérieure et gauche du ventricule aortique s'élève une tumeur du volume d'une grosse orange, séparée, dans toute sa circonférence, du ventricule, d'où elle naît, par un sillon profond et tenant au cœur au moyen d'un pédicule très court et qui règne dans l'étendue de plus de deux pouces. Cette tumeur, fendue sur son côté externe et un peu antérieur, a montré d'une part une cavité remplie de caillots sanguins lamelleux, denses, résistans, et au centre de la poche une ouverture de cinq à six lignes de diamètre, par laquelle elle communique avec le ventricule gauche. Le pourtour de ce canal de communication est inégal, rugueux et frangé.

Les parois de la poche anévrismale ont, dans plusieurs points, jusqu'à dix lignes d'épaisseur, et sont formées, 1° par le feuillet du péricarde, considérablement épaissi; 2° par un tissu fibreux, résistant, entremêlé de plaques cartilagineuses; 3° enfin, de couches pseudo-membraneuses produites par les caillots sanguins. — Le feuillet fibreux du péricarde recouvrait ce kyste dans toute son étendue, et avait contracté avec lui, dans plusieurs points de sa superficie, des adhérences fortes et résistantes. — Toute la surface externe du cœur, et principalement celle de la tumeur, offre des ramifications vasculaires assez nombreuses, et dans quelques points des rides et un aspect blanchâtre et tomenteux qui indiquent que ces tissus ont été le siège d'une phlegmasie chronique.

Le ventricule gauche a une grande capacité et des parois d'une épaisseur d'environ un pouce; les valvules saines; cependant on remarque une teinte légèrement rosée à leur face supérieure, laquelle s'étend jusque dans l'oreillette et dans l'aorte.

Les oreillettes et les vaisseaux de la base du cœur n'ont rien offert de remarquable.

CONSIDÉRATIONS GÉNÉRALES ET CONCLUSIONS.

§ 23. Le mot *anévrisme*, pris dans un sens trop vaste par les uns, ou trop restreint par les autres, a donné naissance à une multitude de discussions, de contestations et d'erreurs, lorsqu'on a voulu être trop exclusif. En effet, par ce terme on a exprimé des états morbides du cœur et des artères entièrement différens. Il est même assez remarquable que l'altération admise pour le premier organe a été refusée aux artères, et réciproquement. Ainsi, on reconnaît généralement l'existence de l'anévrisme ou de la dilatation des cavités auriculaires ou ventriculaires du cœur, avec ou sans augmentation d'épaisseur, avec ou sans diminution d'épaisseur des parois,

et l'on rejette la possibilité de l'existence d'anévrismes par rupture des parois charnues avec dilatation des enveloppes membraneuses : au contraire, pour les artères, on ne croit point à l'existence de l'anévrisme vrai ou par dilatation de tout le cylindre artériel, et l'on veut que tout anévrisme artériel tienne à l'altération des membranes interne et moyenne, à la déchirure de ces tissus et à la formation d'une tumeur sur le côté du tube vasculaire, avec dilatation de la membrane extérieure, pour constituer la tumeur et retenir le sang épanché dans cette poche.

§ 24. Sennert, Fabrice de Hilden et Scarpa ont affirmé que tous les anévrismes artériels étaient constitués de la sorte, et ont rejeté l'anévrisme vrai ou par dilatation des parois du vaisseau.

§ 25. Scarpa surtout entend par anévrisme une tumeur sacciforme située sur le côté d'une artère, formée par la membrane celluleuse ou externe du vaisseau, à la suite d'une rupture des membranes internes malades. Les conditions essentielles de l'anévrisme sont, suivant lui, 1° l'existence d'une poche sur le côté du cylindre d'une artère, laquelle est formée par la tunique celluleuse, et dans laquelle est renfermé du sang coagulé, disposé par couches superposées les unes aux autres ; 2° une ouverture sur un point du cylindre artériel, produite par la rupture de ses membranes internes, et qui conduit dans la cavité de la poche ; 3° un état morbide préalable de ces membranes interne et moyenne, telles que leur friabilité par ossification ou leur ulcération par inflammation et suppuration.

§ 26. Tout ce que dit Scarpa est exact, car le plus souvent les tumeurs anévrismales dépendent d'une altération *stéatomateuse* des parois artérielles ; mais affirmer que l'anévrisme vrai n'existe point, et que les choses se passent toujours ainsi, voilà l'erreur. Dans l'examen fait par Burns [1], de quatorze cas de tumeurs anévrismales des artères, il n'a trouvé qu'un cas dans lequel la doctrine de Scarpa fût infirmée.

§ 27. En serait-il des anévrismes du cœur comme de ceux des artères ? Les anévrismes du cœur par dilatation sont hors de doute ; mais ceux par rupture des parois de cet organe n'ont pas été décrits, et à peine quelques auteurs les indiquent-ils. Cependant, suivant Kreysig [2], ce que dit Scarpa de l'anévrisme sacciforme des artères est applicable au cœur, parce que cet organe présente quelquefois un état semblable à celui dont nous venons de parler pour les artères affectées d'anévrisme sacciforme. Morgagni [3] rapporte un exemple de tumeur mélicérique du volume et de la forme d'une cerise, dont la moitié était plongée dans la substance du cœur, tandis que l'autre moitié faisait saillie à l'extérieur : elle contenait de la sérosité. Lieutaud nous a trans-

(1) Observations on some of the most frequent and important diseases of the heart, etc., by Allan Burns. — Edinburgh, 1809.

(2) Die Krankheiten des Herzens systematisch bearbeitet und durch eigne Beobachtungen erläutert von D. Fried-Ludwig Kreysig. Zweiter Theil. p. 377. Berlin, 1815.

(3) De caus. et sedib morbor : epist. XXI, art. 4.

mis l'histoire d'une tumeur squirreuse, grosse comme une noix, ayant son siége à la base du cœur, près de l'insertion de l'artère pulmonaire, et une autre tumeur grosse comme un œuf de poule, située sur l'oreillette droite, dilatée et contenant une *humeur putride;* enfin, il parle d'une excroissance comparable, pour son volume, à un œuf de pigeon, entourée de beaucoup d'autres tumeurs plus petites, à surface unie et remplies d'une matière semblable à de *la lie de vin.* M. Kreysig ne sachant quel caractère donner à ces tumeurs et dans quelle classe nosologique les ranger, dit qu'elles étaient peut-être des *anévrismes vrais du cœur,* dans le sens de Scarpa, puisqu'elles contenaient du sang décomposé, et que l'exemple cité par Walter, sous le nom de *stéatome,* est un anévrisme du cœur, ainsi que M. Kreysig s'en est assuré, avec M. le professeur Rudolphi, par l'examen de la pièce pathologique conservée dans l'alcool et appartenant au cabinet de Berlin.

§ 28. Le cas de rupture de la veine cave, décrite par Puerarius[1], semblerait aussi être un exemple d'anévrisme faux consécutif du cœur.

« A la partie supérieure de l'oreillette, on remarquait une tumeur d'un volume « inférieur à celui du cœur lui-même, de forme ovale, contenant du sang noir et « des masses fibrineuses. »

§ 29. L'illustre doyen des médecins et des anatomistes français, M. le professeur Portal, premier médecin du roi, dit, dans son ouvrage d'anatomie, que les vaisseaux propres du cœur peuvent, par les anévrismes ou les varices dont ils sont le siége, former des tumeurs qui ont été prises pour des tumeurs enkystées. Ce médecin, aux travaux duquel les sciences anatomique et pathologique sont si redevables, ne paraît pas avoir observé l'anévrisme faux consécutif du cœur; mais ce qu'il rapporte des ruptures de cet organe montre qu'il admet la possibilité de ce genre d'altération[2].

§ 30. Testa[3], auquel nous devons un grand ouvrage sur les maladies du cœur, ne dit rien de l'anévrisme faux consécutif de cet organe, et quoique son livre soit postérieur à celui de Corvisart, il ne parle pas de l'observation du médecin français, observation que nous considérons comme un exemple incontestable *d'anévrisme faux consécutif du cœur.*

§ 31. Les faits rapportés par les auteurs anciens ne sont pas assez détaillés, et les expressions ne sont ni assez précises ni assez claires pour pouvoir faire admettre que les anévrismes faux consécutifs du cœur soient connus depuis long-temps. Mais si nous ne

(1) Observ. selectæ additæ thesauro med. Pract-Burneti, lib. III, sect. 68, p. 345.

(2) Cours d'anatomie médicale. Paris, 1803, t. III. — Mémoires sur la nature et le traitement de plusieurs maladies. — Observations sur des morts subites occasionnées par la rupture du ventricule gauche du cœur, tom. II, pag. 1. Paris, 1808.

(3) Delle malattie del cuore loro cagione, specie, segni, e cura, etc., di Antonio Giuseppe Testa. 1ᵉ ediz. In Bologna, 1811; edizione seconda. Firenze, 1823.

trouvons pas l'histoire de ce genre d'anévrisme tracée par les anciens, nous avons la certitude qu'ils avaient observé des ruptures du tissu du cœur, affection que l'on peut assez naturellement rapprocher de la maladie dont nous traitons. G. Harvey, Lancisi, Verbrugge, Morgagni, Sénac, Lieutaud, Morand, Corvisart, et parmi les médecins de nos jours MM. Ferrus, Laënnec, Rostan, Blaud, Bayle, L. Rochoux, et J.-A. Rochoux, ont laissé peu à désirer sur l'histoire anatomique de cette altération.

§ 32. Quoique ces ruptures aient été observées sur les différens points du cœur, cependant c'est principalement sur le ventricule gauche, et le plus souvent au sommet de ce ventricule, que les praticiens disent les avoir rencontrées [1].

§ 33. M. Portal pense que ces ruptures peuvent survenir sans aucune altération qui ait préalablement affaibli le tissu du cœur, et qu'elles sont l'effet de la contraction et non de la dilatation de cet organe, produite par l'afflux du sang. La solution de continuité du cœur est d'autant plus étonnante, que dans ces circonstances on a presque toujours remarqué un anévrisme actif ou une hypertrophie du ventricule gauche avec augmentation de consistance des parois. Mais à côté de ces particularités, bien faites pour étonner et le physiologiste et le praticien, nous dirons que dans ces cas, plus les parois latérales du ventricule gauche sont épaisses, et plus la paroi de la pointe du cœur est mince. L'action plus énergique et la résistance plus grande de tous les points des parois du ventricule gauche, le sommet excepté, devaient exposer cette partie du cœur aux ruptures et rendre les solutions de continuité plus faciles. Nous sommes donc disposé à admettre que les anévrismes faux consécutifs du sommet du ventricule gauche ont été précédés de la rupture imparfaite du tissu du cœur vers sa pointe.

§ 34. Peut-il en être de même des anévrismes dans les observations quatrième et dixième, où la tumeur existait à la partie antérieure et supérieure du ventricule gauche? L'hypertrophie et la densité plus grande du tissu charnu du cœur semblent éloigner toute idée de rupture préalable. Il faut ici, pour expliquer la formation de ces anévrismes, admettre la préexistence d'un ramollissement, d'une transformation graisseuse, athéromateuse des fibres musculaires du cœur, ou d'une ulcération d'un point de la membrane interne, et par suite, du tissu charnu de ce même organe. Ces altérations, toutes naturelles qu'elles paraissent, n'ont encore été observées que dans quelques cas de rupture du cœur, et elles ne sont encore pour les anévrismes faux consécutifs que des suppositions déduites d'altérations semblables à celles qui ont été

(1) *Voy.* Portal, Observations sur les morts subites occasionnées par la rupture du ventricule gauche du cœur, tom. II, de ses Mém. sur plus. mal. — L. Rostan, Mémoire sur les ruptures du cœur. Lu à la Société de la Faculté de Médecine de Paris, le 30 mars 1820.

observées par Scarpa dans les cas d'anévrisme des artères[1], et par Laënnec[2], pour les cas de rupture ou de dilatation partielle du cœur.

§ 35. Dans les dix observations dont ce Mémoire se compose, une chose doit vivement frapper l'attention : on a dû observer que presque tous les anévrismes avaient leur siége vers le sommet du ventricule gauche ; le ventricule droit n'a jamais offert rien de semblable, du moins à notre connaissance ; nos recherches d'érudition n'ont pu nous en faire découvrir un seul exemple dans les auteurs. N'y a-t-il rien à conclure d'un tel fait? en y réfléchissant on y trouve, je crois, la confirmation de l'idée que nous avons déjà émise, que cette maladie est due à une influence purement mécanique.

En effet, les deux ventricules étant égaux en épaisseur dans la pointe, mais le ventricule gauche se trouvant beaucoup plus épais que le droit dans tout le reste de son étendue, son sommet, obligé de soutenir l'effort de ses contractions, doit succomber dans cette lutte plus souvent que le droit, qui, avec une force égale, supporte un effort moins considérable.

L'anévrisme de la pointe du ventricule n'est pas l'effet de l'action de la colonne de sang qui arrive par ses veines, puisque le ventricule droit est exposé à cet afflux; et cependant le sommet de ce ventricule n'est jamais affecté d'anévrisme.

§ 36. Quoique nous ayons rapporté dix observations d'anévrisme faux consécutif du cœur, nous considérons cependant ces faits comme encore insuffisans pour permettre de tracer l'histoire générale de ce nouveau genre de lésions organiques. En effet, rien n'est plus obscur que son étiologie. Depuis dix-neuf jusqu'à soixante-dix-sept ans, nous trouvons des sujets de tous les âges intermédiaires à ces deux époques de la vie atteints d'anévrisme faux consécutif du cœur, et sur huit observations bien recueillies, sept appartiennent à des hommes, et une seule à la femme. Existerait-il entre les professions, le genre de travail manuel, les passions vives, toutes causes qui exigent des contractions fortes et véhémentes du cœur, et la production de l'anévrisme quelque liaison directe? Les observations consignées dans ce Mémoire sont favorables à cette idée.

§ 37. Dans un cas, le malade, après être tombé sur le bord de sa nacelle, éprouve des accidens du côté des organes de la respiration et de la circulation qui peuvent être rapportés au commencement de l'altération organique du cœur. Chez un autre malade c'est en exprimant sur la scène avec l'accent de la vérité la plus frappante, les passions les plus fortes et les plus désordonnées qu'une sensation insolite se manifeste dans le côté gauche du thorax, comparable à celle que produirait le passage

(1) Réflexions et observ. anatom. chirurgic. sur l'anévrisme, trad. de Delpech; chap. v, p. 558.

(2) Traité de l'auscultation médiate, tom. II, p. 71 et suiv. Paris, 1809.

d'un liquide chaud en parcourant l'intérieur de la poitrine. Cependant ces effets ne sont pas persistans, car le trouble ne laisse après lui qu'un peu d'oppression et de dyspnée, dont le retour ne se manifeste que dans les grands mouvemens respiratoires.

§ 38. Le mode de formation de l'anévrisme faux consécutif du cœur est entouré de presque autant d'obscurité que son étiologie. On a rapporté à trois états différens du tissu du cœur les circonstances par lesquelles la formation et le développement de l'anévrisme sont précédés : 1° le ramollissement du tissu; 2° l'ulcération de la membrane interne; 3° la rupture des fibres musculaires.

§ 39. Le ramollissement, s'il est général, doit amener plutôt une dilatation passive et générale du cœur ou d'une de ses cavités, qu'une dilatation partielle. L'ulcération ne peut être admise que d'après les vestiges d'altération reconnus sur la face interne des parois du cœur, ou sur le pourtour de l'ouverture anévrismale; et c'est ce que l'observation n'a pas démontré. D'ailleurs pourquoi l'ulcération se feraît-elle plutôt sur un point que sur un autre, et comment se rendre compte, par elle, du siège presque constant des anévrismes sur la pointe du ventricule gauche?

§ 40. D'après des communications faites, à quelques médecins, de nos idées sur le mode de production de l'anévrisme faux consécutif du cœur, plusieurs objections nous ont été adressées, et parmi elles je citerai celles de M. le docteur Dance, dont le jugement est pour nous d'un grand poids. « M. Dance ne pense pas que la rupture ou l'éraillement des fibres charnues du cœur vers sa pointe soit constamment le premier degré de la maladie, le premier phénomène qui précède l'anévrisme faux consécutif du cœur. Car, en admettant que ces anévrismes du sommet de cet organe soient le résultat de l'action mécanique ou dilatante du sang poussé par les parois plus épaisses du cœur, contre le point le plus faible (la pointe), pourquoi, dit M. Dance, ces dilatations partielles sont-elles si rares, tandis que l'hypertrophie qui est censée les déterminer est-elle si fréquente? Il semble à ce médecin, et il donne ses idées comme purement théoriques, qu'il doit y avoir une sorte de ramollissement partiel qui prédispose à cette affection. Il est reconnu que les parties hypertrophiées acquièrent une consistance et une densité plus considérables que dans l'état naturel. Il est également avéré que dans l'anévrisme actif et excentrique du cœur l'hypertrophie porte bien plus sur les parois du ventricule gauche que sur le sommet, d'où il suit que la résistance des parois sera supérieure à celle de la pointe, qu'il y aura disproportion entre l'action des premières et la réaction de la seconde. Si l'on joint à cela quelques obstacles situés dans les valvules mitrales ou sur les valvules aortiques, comme on le voit dans les faits rapportés (Observ. de M. Dance), on doit concevoir, suivant ce médecin, que le sang ne pouvant s'échapper par l'aorte ou refluer dans l'oreillette gauche, le ventricule se contractant avec énergie, il devra

en résulter un effet analogue à celui qu'on produit en pressant une vessie fermée, remplie d'eau, et dont les parois n'ont pas une égale résistance dans tous les points. Le liquide fera dilater la vessie dans sa partie la plus faible; mais il faut admettre aussi que consécutivement à cette action de dilatation partielle, la pointe du cœur en est le siége, comme le prouvent les adhérences. »

§ 41. Nous répondrons à M. Dance que les ruptures du cœur forment un accident fort commun, puisqu'on pourrait, depuis qu'on étudie les lésions organiques de cet organe avec plus de soin, en citer beaucoup d'exemples; et plusieurs de ces exemples étaient déjà connus lorsqu'on n'avait encore sur les maladies du cœur que des notions fort imparfaites. Ces ruptures ont été observées à différens degrés, tandis que nous ne connaissons pas un seul cas bien avéré, bien constaté de dilatation partielle du ventricule gauche, sans solution de continuité des fibres charnues. Une rupture de parois formées par un tissu musculaire est plus difficile à comprendre après une dilatation de ces mêmes parois que sans cette dilatation préalable. Nulle part, dans l'économie animale, nous ne voyons des organes charnus se dilater partiellement pour se déchirer ensuite. L'utérus, seul organe comparable au cœur sous plusieurs rapports, se rompt quelquefois et ne se laisse jamais dilater partiellement. Une membrane musculaire, d'apparence faible, trouve une résistance considérable dans sa propriété contractile, et se rompt plutôt que de se laisser dilater. Ne voyons-nous pas de toutes parts dans la mécanique animale des organes mous acquérir une dureté et une très grande force par la seule contraction des fibres musculaires dont ils sont composés. L'exemple tiré d'une vessie comprimée n'est pas concluant, parce que la vessie n'est plus alors douée de vie; et pour nous servir de la même comparaison, nous dirons que ce viscère, distendu par l'urine, se déchire plutôt que de se dilater partiellement, et cependant ici il y a ampliation simple et lente, tandis que dans le cœur il y a ampliation rapide, effort d'une colonne de liquide et chocs répétés de cette puissance, centuplée encore par les passions tumultueuses auxquelles le sujet est en proie.

§ 42. Quant à la rareté de ces anévrismes faux consécutifs du cœur par l'effet d'une rupture, comparée à la fréquence des hypertrophies du même organe, nous considérons ce manque de rapport comme favorable plutôt que comme contraire à notre théorie, parce que cette rareté résulte de la résistance considérable des organes musculaires, lors même qu'ils ne forment qu'une membrane mince, et jusqu'à ce qu'on nous montre des dilatations partielles du ventricule du cœur sans rupture aucune, nous regarderons notre explication comme la plus plausible. La rareté de ces anévrismes faux consécutifs du cœur n'est peut-être pas réelle, et il est possible qu'elle dépende du défaut d'attention ou d'observation rigoureuse de la part des pathologistes. Ne pourrions-nous pas en trouver la preuve dans la suite des faits publiés depuis peu de temps, c'est-à-dire depuis que cette altération organique a été bien signalée. Il en est de même pour elle que pour le croup, l'hydropisie aiguë du cerveau, etc.

§ 43. Enfin, nous dirons qu'il faut un ensemble de circonstances, dont le concours est heureusement assez rare pour produire cet anévrisme faux consécutif. D'une part, les causes productrices de l'hypertrophie, et d'autre part, l'explosion de passions violentes chez des malades que la douleur et la gêne de la respiration et de la circulation portent au repos et à l'inactivité. Peut-être que la rupture du cœur n'arrive pas plus souvent, parce que les vaisseaux artériels, et surtout ceux de l'encéphale, recevant plus directement l'effort impétueux du sang et résistant moins que la pointe du cœur, le sujet périt d'apoplexie. Dira-t-on aussi que dans l'apoplexie cérébrale résultant du développement hypertrophique du cœur il faut admettre soit une dilatation, soit un ramollissement ou toute autre maladie des parois artérielles. Il y a parité dans les deux cas, car le cœur, et surtout le sommet de cet organe, n'est qu'une artère ; mais moins fibreuse que charnue, et moins dans la direction de la colonne de sang que les artères cérébrales elles-mêmes.

§ 44. Ne semble-t-il pas plus rationnel d'admettre que l'anévrisme succède dans ces cas à une rupture partielle du cœur, à une sorte d'éraillement ? D'une part, l'anatomie nous démontre que c'est de toutes les parties du cœur celle où le tissu charnu a le moins d'épaisseur et de résistance. D'autre part, l'anatomie pathologique nous a fait voir que dans tous les cas d'hypertrophie la pointe du ventricule gauche est la seule partie des parois de ce ventricule qui n'éprouve aucune augmentation de nutrition et d'épaisseur. Enfin les auteurs qui ont tout récemment le mieux écrit sur les ruptures du cœur, et parmi eux je citerai surtout M. Rostan, ont observé que ces solutions de continuité arrivaient presque toujours plus ou moins près du sommet du ventricule gauche. On nous objectera peut-être que dans plusieurs cas les anévrismes faux consécutifs et les ruptures du cœur ont été rencontrés sur la partie antérieure et supérieure de ce même ventricule. A cela nous répondrons que c'est la disposition la plus rare, et qu'alors on peut penser que la rupture s'est effectuée moins dans l'épaisseur de la partie la plus épaisse du ventricule que vers sa base, près de l'oreillette, lieu où les parois ont toujours peu d'épaisseur.

§ 45. Les cicatrices rencontrées sur le cœur, les éraillemens des parois du ventricule gauche, les ruptures imparfaites, celles de très peu d'étendue, où un peu de sang s'infiltrant dans les mailles du tissu charnu, devenant, en se coagulant, à la fois et un obstacle à tout épanchement dans le péricarde et un moyen de favoriser la cicatrisation, sont autant de faits en faveur du dernier mode de formation de l'anévrisme faux consécutif du cœur.

§ 46. A la rigueur nous pouvons rejeter toutes ces explications comme défectueuses et comme peu importantes à connaître sous le rapport du diagnostic et du traitement de la maladie, et nous borner à l'énoncé des faits.

§ 47. Cependant si l'on admettait la rupture du cœur, il faudrait la considérer

comme constituant l'invasion ou la première période de la maladie, tandis qu'il faudrait faire remonter cette invasion à une époque bien antérieure, si l'on rapportait au ramollissement ou à l'ulcération de la membrane interne du ventricule la cause de l'espèce d'anévrisme dont nous parlons.

§ 48. Cette invasion est caractérisée par la sensation d'un liquide chaud, coulant dans la cavité thoracique gauche au-dessous du sein (Obs. IX). A ce premier symptôme, qui se dissipe, succède un peu de gêne dans la respiration et un battement, joint à une sensation telle, qu'il paraît au malade qu'un corps se meut de haut en bas et en travers dans la cavité du thorax, se porte vers la région de l'estomac et plus bas encore (Obs. III); de la douleur dans la région précordiale, des battemens sourds et profonds à l'épigastre, un peu à gauche; et vers le diaphragme, parfois de l'étouffement ou une respiration gênée et entrecoupée (Obs. IV); le pouls petit, serré, faible et fréquent (Obs. IV); ou plein, dur, et parfois intermittent (Obs. VII) : tels sont les principaux symptômes que nous pouvons signaler; encore les considérons-nous comme fort douteux, parce que plusieurs d'entre eux ne sont pas constamment les mêmes, et qu'ils ont été offerts par des malades chez lesquels il y avait, outre l'anévrisme faux consécutif, des anévrismes actifs, des hypertrophies du cœur, etc. Cette partie de l'histoire de la maladie reste donc toute à faire et à établir d'après de nouvelles observations, et en s'aidant des moyens d'exploration de la poitrine, que la médecine possède aujourd'hui, et qu'elle doit à M. Laënnec.

§ 49. Une circonstance qui paraît mériter quelque attention, c'est que dans tous ces cas d'anévrismes faux consécutifs du cœur, la pointe de cet organe adhérait au péricarde, et nécessairement au diaphragme. Or, lorsque dans cet état le cœur vient à se contracter, ne doit-on pas observer une dépression à l'épigastre, lors de chaque contraction du ventricule, par suite du raccourcissement du cœur et par le tiraillement du péricarde et du diaphragme? C'est ce que plusieurs médecins pensent; mais comme le cœur peut adhérer au diaphragme sans que son sommet porte un anévrisme, ce signe n'aurait encore que peu de valeur. Nous dirons aussi que dans le cas d'anévrisme, les parois de la poche ne se contractant pas, il ne peut y avoir de traction exercée et sur le péricarde et sur le diaphragme. Il faut donc en appeler à l'observation, car les symptômes présumés ne peuvent servir qu'à rendre plus attentifs et à tenir compte de toutes les circonstances d'une maladie.

§ 50. La marche de l'affection est lente, graduée, et plusieurs fois la tumeur a été un grand nombre d'années à se former et à se développer sans se rompre.

Cette rupture est la seule terminaison connue de cette maladie; cependant, d'après la masse de caillots fibrineux, d'après la dureté de ces caillots et le peu de capacité qu'ont offert plusieurs de ces tumeurs, nous sommes disposés à croire qu'elles pourraient se remplir complètement par la coagulation du sang, et tout

progrès ultérieur être de la sorte arrêté. C'est ce que semblent indiquer les Observations IX et X.

§ 51. Le diagnostic de pareilles tumeurs anévrismales est donc jusqu'ici fort difficile à établir, la connaissance de l'existence de ce genre de lésion organique, les circonstances anamnestiques peuvent seulement mettre sur la voie et rendre l'observateur plus attentif. Il nous semble que la poitrine doit donner un son presque mat vers sa partie inférieure gauche, que les pulsations du cœur doivent se faire entendre différemment et vers la base et vers le sommet de cet organe; que dans ce dernier lieu elles doivent être obscures et devenir un frémissement, peut-être avec bruissement ou *susurrus*. Mais tout ce que nous disons ici n'est qu'une présomption, et, comme telle, il ne faut lui accorder qu'une valeur provisoire.

§ 52. Le prognostic de ce genre d'affection est fâcheux, et sa gravité croîtra encore si à l'anévrisme faux consécutif se joignent d'autres affections du cœur ou des gros vaisseaux. La mort survient quelquefois inopinément, mais toujours en peu d'instans, après quelques grands efforts de la respiration, et par la rupture des parois de l'anévrisme et par l'épanchement du sang dans le péricarde.

§ 53. L'examen des cadavres a fait reconnaître une tumeur soit à la pointe, soit sur la face antérieure et près de la base du cœur, tumeur du volume d'une petite pomme ou d'une orange, tenant au cœur par un col ou pédicule large, sur les parois de laquelle on voit les fibres charnues se répandre çà et là, et finir de manière que dans sa plus grande étendue, la poche anévrismale est formée par l'adossement et l'adhérence des deux portions du péricarde. L'intérieur de l'anévrisme est rempli de caillots sanguins, disposés par couches concentriques et occupant la presque totalité de la capacité du kyste. L'ouverture établit toujours une communication avec la cavité du ventricule gauche. Cet orifice de communication est étroit, sinueux, son extrémité vers le cœur est inégale, frangée, et l'on y voit manifestement la déchirure de la membrane interne et le prolongement de quelques parties de cette membrane dans la cavité de l'anévrisme, mais dans l'étendue de quelques lignes seulement et d'une manière irrégulière. Les parois du kyste anévrismal ont presque toujours été trouvées minces, membraneuses, formées par les lames du péricarde; cependant on les a aussi rencontrées épaisses, dures, fibreuses et cartilagineuses (Obs. X), ou lardacées, ayant un peu moins de consistance que le cartilage (Obs. III); l'on voit répandus dans cette substance *divers amas d'une matière qui, n'étant ni savonneuse ni gypseuse, participe des qualités physiques du plâtre et du savon* [1], *et d'apparence tout-à-fait inorganique* (Obs. III).

§ 54. Le traitement de ce genre nouveau d'anévrisme du cœur doit rationnelle-

(1) Zannini, Anat. pat. di alcune fra le parti più importanti del corpo umano, di Matteo Baillie, t. I.

ment consister dans tous les moyens qui rendront la circulation du sang calme et régulière. Ainsi, l'éloignement de toutes les passions vives, de toutes les émotions fortes de l'ame, le repos physique et moral, et surtout le soin d'éviter toutes les causes qui peuvent produire de grands mouvemens, des efforts considérables de la respiration et accélérer la circulation seront recommandés. Le régime devra être peu substantiel, surtout nullement excitant; on réduira le malade au strict nécessaire; on ne lui permettra que des mouvemens doux, peu étendus, réglés; on défendra la marche accélérée, la course, le chant, la déclamation, la lecture à haute voix, et conséquemment tout ce qui appartient à l'exercice de la parole, soit dans la chaire, soit dans la tribune. On affaiblira le malade et l'impétuosité de la circulation, non-seulement par le régime, par l'administration des préparations pharmaceutiques de la digitale pourprée et de l'acétate de plomb, mais encore par des émissions sanguines.

§ 55. Si par l'usage de tous ces moyens on ne parvenait pas à obtenir l'oblitération du sac, il est à croire qu'on enrayerait ainsi les progrès de la maladie, et que l'on retarderait sa terminaison funeste.

§ 56. Voilà ce que l'étude des altérations constituant ce nouveau genre de maladie a fourni à nos recherches et à nos réflexions. Nous sommes les premiers à sentir l'insuffisance de ces notions pour faire une description complète de l'anévrisme faux consécutif du cœur, mais nos momens n'auront pas été mal employés, si nous appelons l'attention des praticiens sur ce genre d'affection, et si par cet appel nous préparons une bonne monographie des anévrismes faux consécutifs du cœur sous le double rapport de l'anatomie pathologique et de la médecine pratique.

CONCLUSIONS.

§ 57. De tout ce que nous avons dit dans ce mémoire, n'en peut-on pas conclure :

1° Que le cœur peut être affecté d'une maladie que jusqu'ici ni les nosographes ni les praticiens n'ont décrite;

2° Que cette maladie paraît particulièrement appartenir au ventricule gauche du cœur;

3° Que le sommet de cet organe est le siége le plus ordinaire de cette maladie;

4° Que cette affection est une tumeur anévrismale;

5° Que cet anévrisme, d'après son mode de formation, l'état de ses parois et les parties contenues dans son kyste, peut, assez naturellement, être rapproché de l'anévrisme faux consécutif des artères, dans le sens donné par Scarpa au mot *anévrisme;*

6° Que le cœur peut être atteint du même genre d'anévrisme que celui dont les artères sont le plus ordinairement affectées; ce qui établit entre leurs maladies des analogies que l'anatomie de structure, et que surtout leur mode d'apparition et de développement devaient faire pressentir.

EXPLICATION DES PLANCHES.

Planche VI. Elle représente le cœur de Talma.

Fig. 1. *aaa.* Face antérieure du cœur.

b. Appendice auriculaire gauche.

cc. Appendice auriculaire droit.

ddd. Artère aorte.

eee. Artère pulmonaire.

fff. Veine cave supérieure ou descendante.

ggg. Veine cave inférieure ou ascendante.

hh. Vaisseaux cardiaques ou coronaires.

ii. Collet de la tumeur anévrismale correspondant au sommet du ventricule gauche et communiquant avec ce ventricule.

kkkk. Circonférence de cette tumeur anévrismale.

Fig. 2. Cette figure représente le même cas pathologique que la figure précédente. Le cœur est ouvert sur sa face antérieure, on voit les vaisseaux principaux sortant de la base de cet organe, la cavité du ventricule gauche ouverte, ainsi que la poche anévrismale.

ddd. Artère aorte ouverte par un côté antérieur.

eee. Artère pulmonaire divisée.

lll. Valvules sygmoïdes de l'aorte.

mm. Partie du ventricule droit ouvert.

nnnn. Cavité du ventricule gauche et colonnes charnues de ce ventricule.

oooo. Partie inférieure du ventricule gauche correspondant au commencement de la tumeur anévrismale et faceinterne du collet de cette tumeur; on y voit la membrane intérieure déchirée circulairement et se détachant de la surface du cœur, pour se porter dans l'étendue de quelques lignes sur le caillot qui remplissait la cavité de l'anévrisme.

ppp. Cavité de la poche anévrismale qui était remplie par des caillots de sang disposés par couches concentriques.

qqqq. Section de la partie antérieure de la paroi du ventricule gauche.

rr. Valvules mitrales.

ss. Colonnes charnues des valvules mitrales.

tt. Partie de la face extérieure de la tumeur anévrismale.

Planche VII. Elle représente la pièce pathologique qui est conservée dans le Muséum de la Faculté de médecine de Paris. (*Voy.* sa descript. Obs. x, p. 17.)

Fig. 1. *aaa.* Face antérieure et supérieure du cœur.

bbbb. Vaisseaux cardiaques ou coronaires.

ccc. Artère pulmonaire et orifice de la branche gauche de ce tronc vasculaire.

c'c'. Branche droite de la même artère.

ddd. Artère aorte.

eee. Veine cave supérieure ou descendante.

e'e'e'. Veine cave inférieure ou ascendante.

fff. Oreillette droite et appendice auriculaire.

g. Appendice de l'oreillette gauche.

hhh. Veines pulmonaires.

iiii. Paroi du ventricule droit ouvert, et bords de cette ouverture.

kkkkk. Cavité de ce ventricule, colonnes charnues et valvules.

llll. Tumeur anévrismale sur le ventricule gauche.

mmmm. Ouverture faite à cette tumeur, épaisseur de ses parois et lames cartilagineuses développées dans l'épaisseur des parois de cette poche anévrismale.

nnn. Cavité de la poche remplie de caillots fibrineux.

o. Ouverture de communication entre la cavité de la poche anévrismale et le ventricule gauche.

pp. Stylet d'argent passé dans cette ouverture, et indiquant le canal de communication entre la poche anévrismale et la cavité du ventricule gauche.

qqqq. Portion du péricarde adhérant encore à la circonférence de la tumeur anévrismale.

rr. Graisse jaunâtre développée sous ce péricarde vers la partie inférieure de la tumeur anévrismale.

FIG. 2. Le cœur ainsi que la tumeur anévrismale sont vus par leur face postérieure et inférieure.

aaaa. Face postérieure et inférieure du cœur.

bbbb. Vaisseaux cardiaques ou coronaires postérieurs.

c'c'c. Branche droite de l'artère pulmonaire.

dd. Artère aorte.

ee. Veine cave supérieure ou descendante.

e'e'e'. Veine cave inférieure ou ascendante.

gggg. Oreillette gauche.

kkkkkkk. Cavité du ventricule gauche, colonnes charnues et valvules de ce ventricule.

iiiii. Ouverture de ce ventricule et paroi de ce ventricule fendue sur toute sa hauteur.

llll. Face postérieure de la tumeur anévrismale.

o. Ouverture de communication entre la cavité du ventricule gauche et la poche anévrismale.

ppp. Stylet parcourant tout le canal de communication entre le ventricule gauche et la poche anévrismale, et venant se montrer dans le ventricule aortique.

qq. Portion du péricarde restée sur la tumeur anévrismale.

r. Graisse jaunâtre accumulée entre les parois de la tumeur et le péricarde.

Fig. 1re

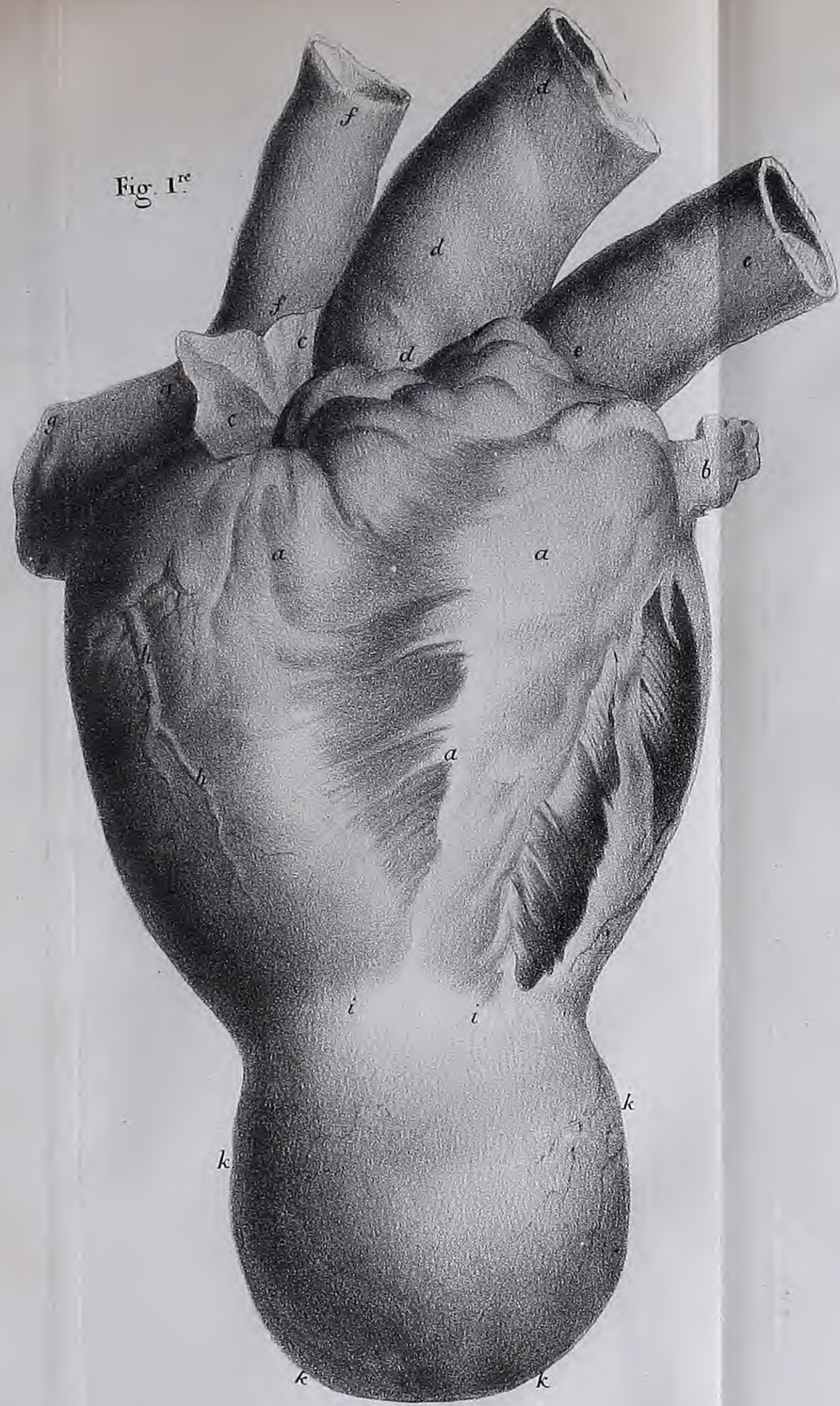

Fig. 2.

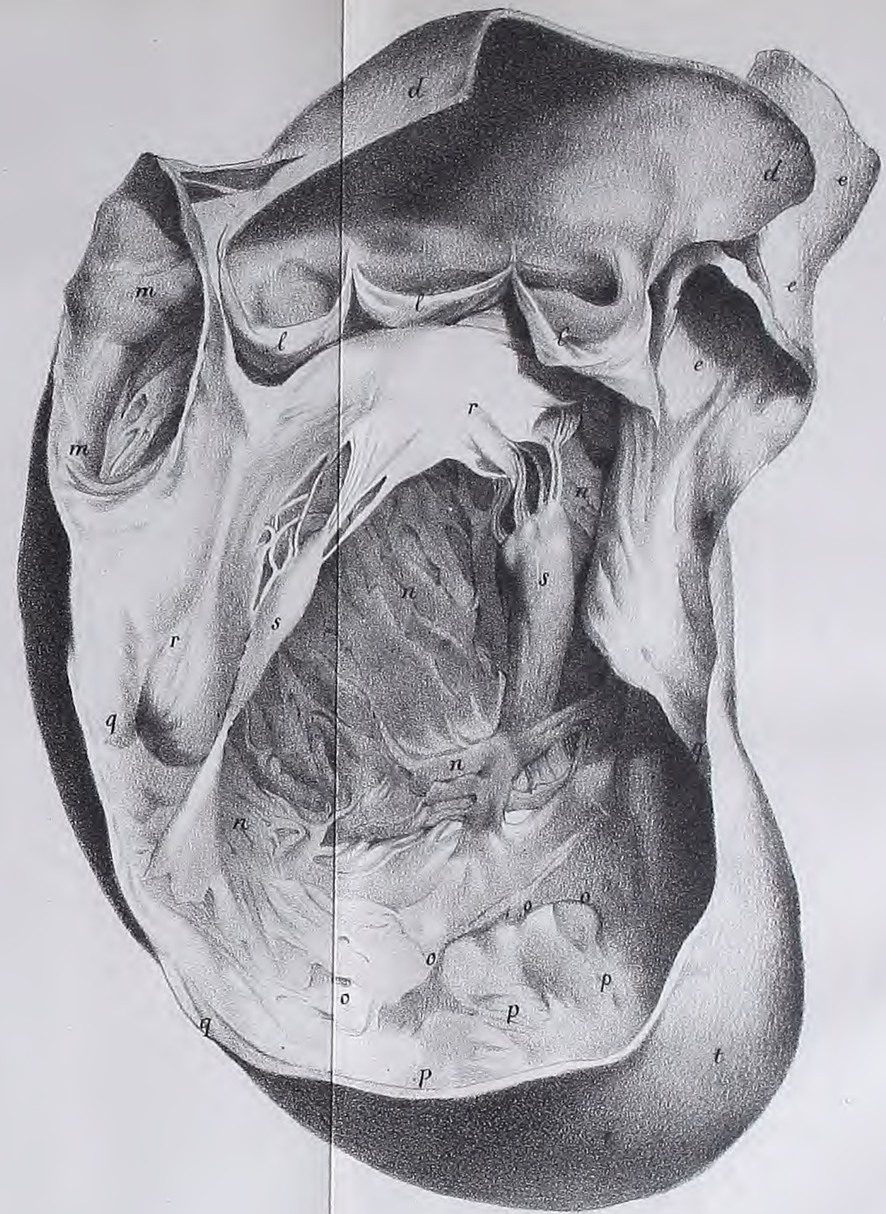

Lith. de Langlumé

Fig. 2.

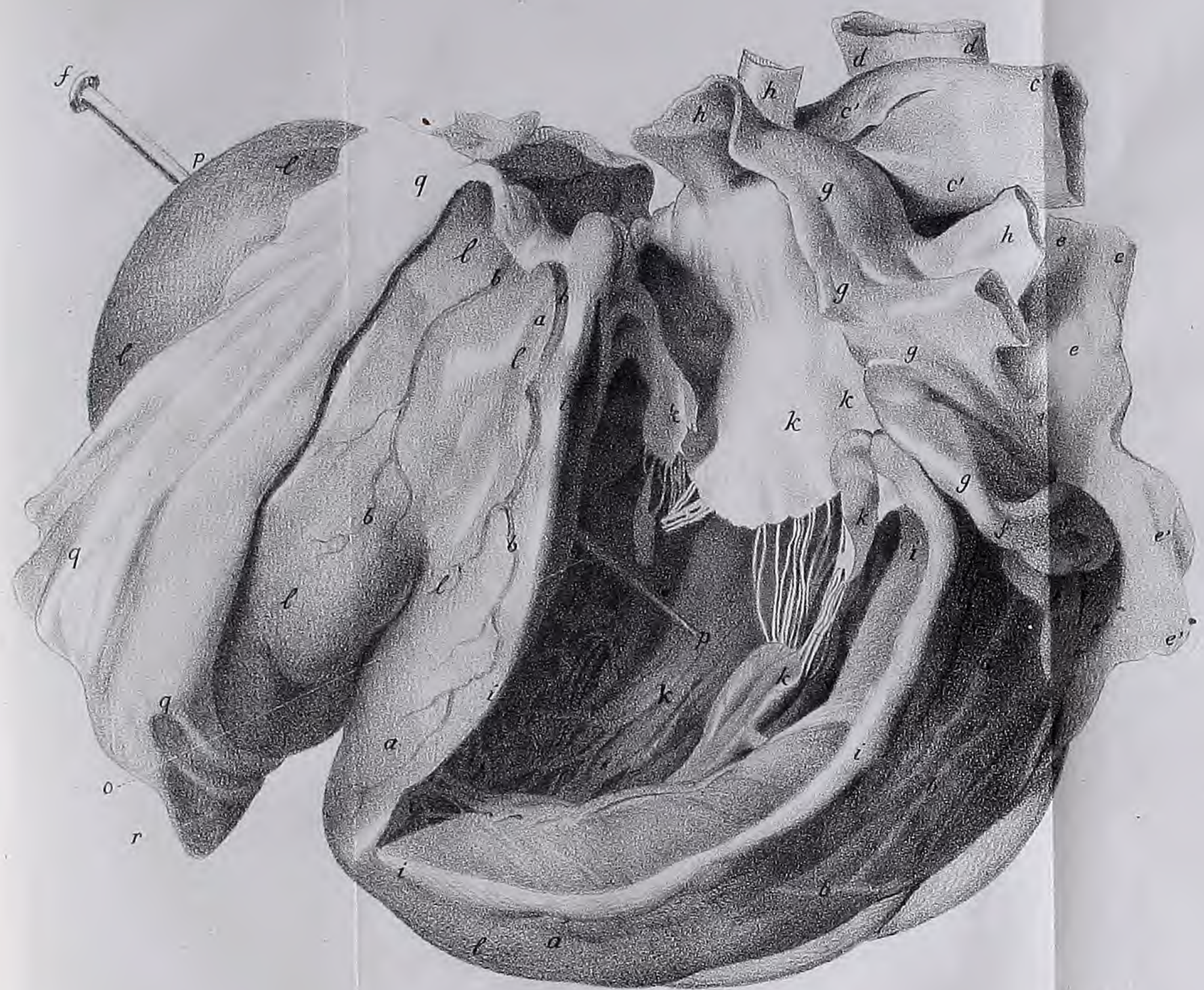

Fig. 1.re

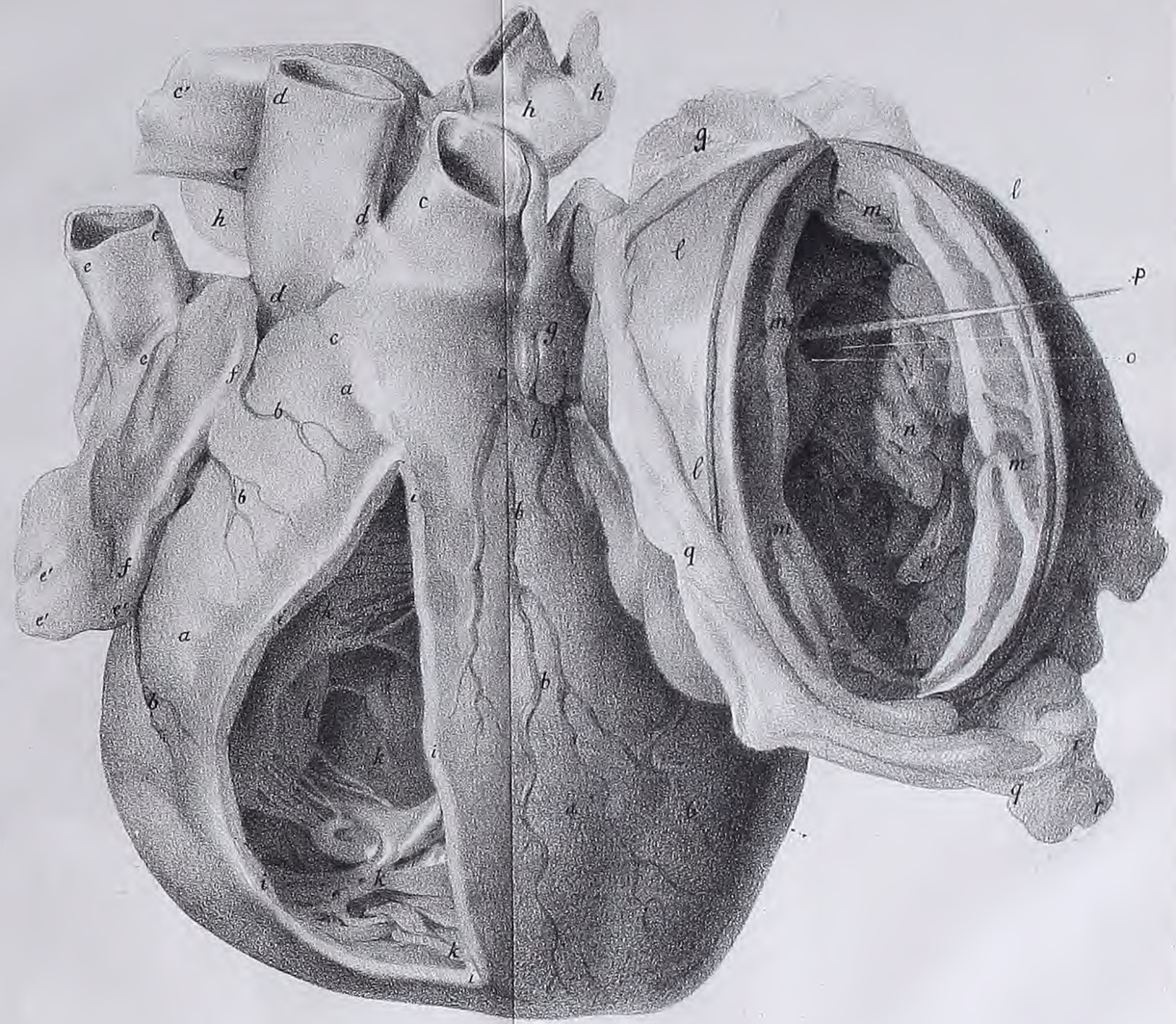

Lith. de Langlumé.